


 **Martin-Luther-Krankenhaus**
Ein Unternehmen der Paul Gerhardt Diakonie

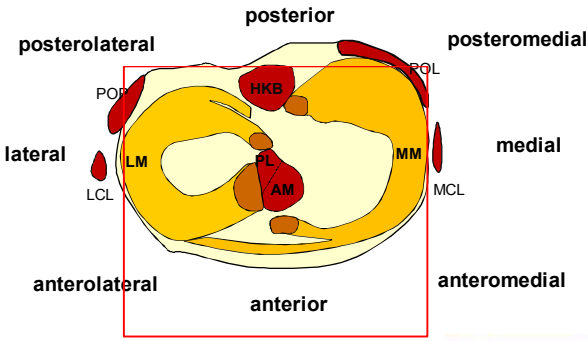
Zugänge bei Multiligament- Verletzungen des Kniegelenkes

Wolf Petersen


Klinik für Orthopädie und Unfallchirurgie
Martin Luther Krankenhaus
Berlin, Grunewald

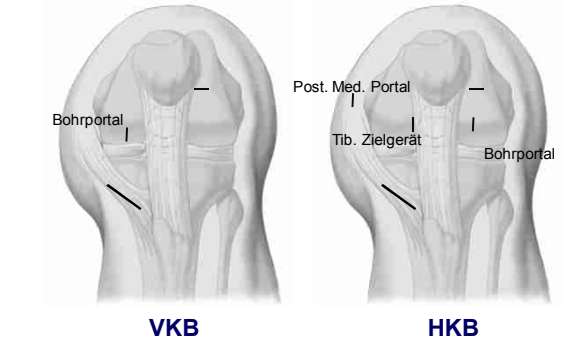
Martin-Luther-Krankenhaus

 **Instabilitäten**



Martin-Luther-Krankenhaus


 **Zugänge zum zentralen Kompartiment**



VKB **HKB**

Martin-Luther-Krankenhaus

Femoraler Tunnel

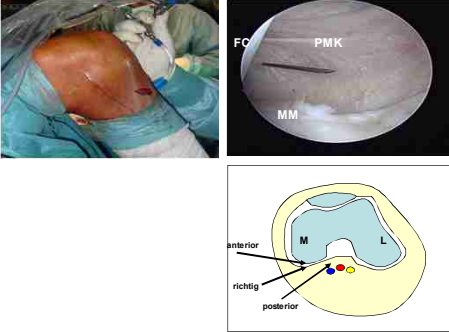


Oberer Quadrant
AL Bündel

Hohes und tiefes
anterolaterales Portal

Unterschenkel straff wickeln! Flüssigkeitsaustritt!

Posteromediales Portal



FC
PMK
MM

anterior
richtig
posterior

M L

Martin-Luther-Krankenhaus

Posteromediales Portal



Martin-Luther-Krankenhaus

Tibiales Zielgerät

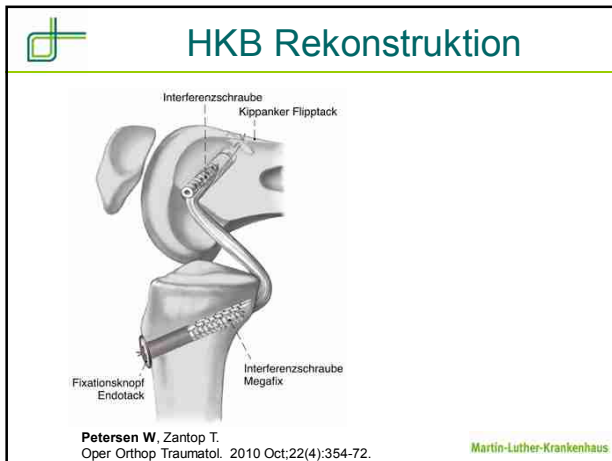
medial lateral
Posteromediales Portal
mediales Portal
Karl Storz
Martin-Luther-Krankenhaus

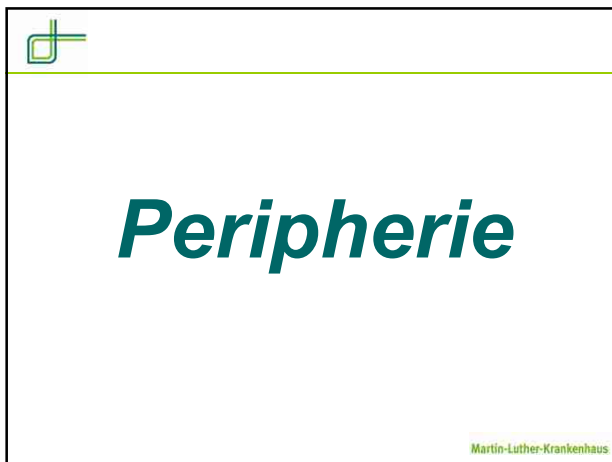
Bohren

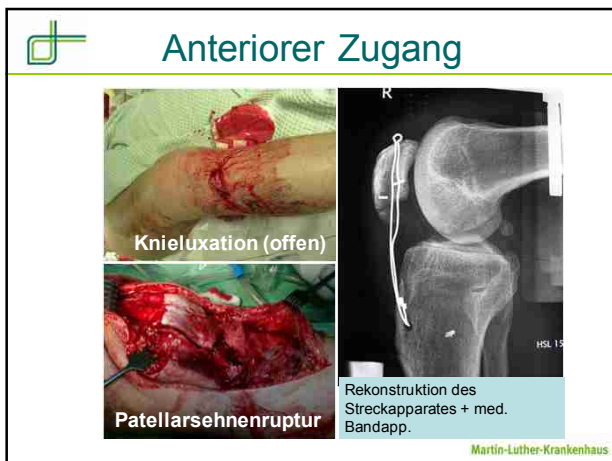Posteromediales Portal
Hohes anterolaterales Portal
mediales Portal
Bohrer
Martin-Luther-Krankenhaus

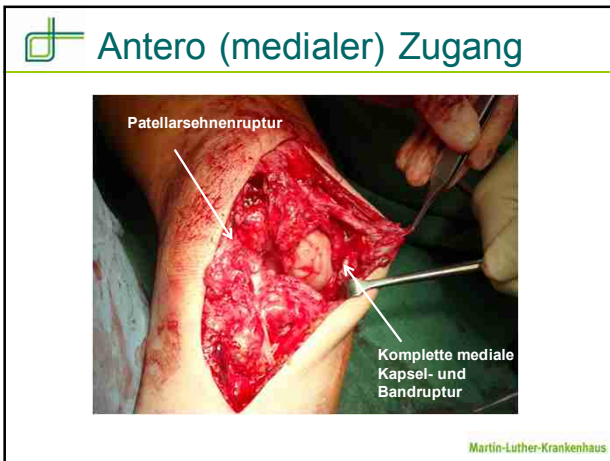
Transplantateinzug

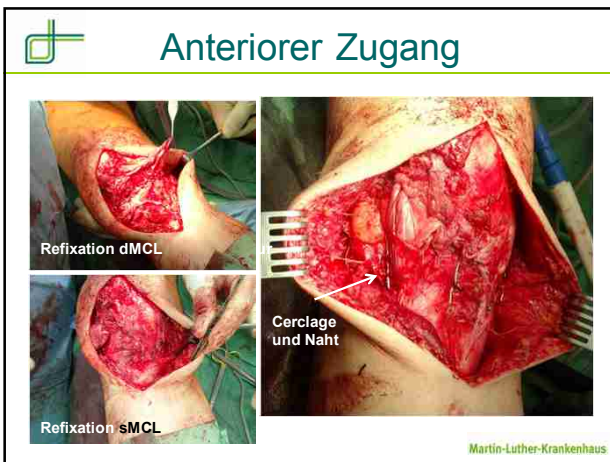
Martin-Luther-Krankenhaus

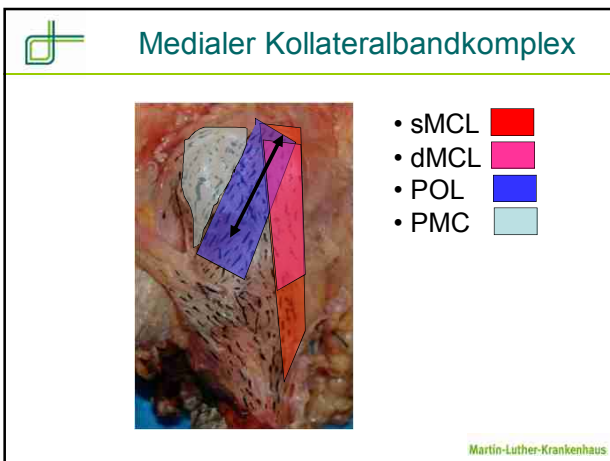


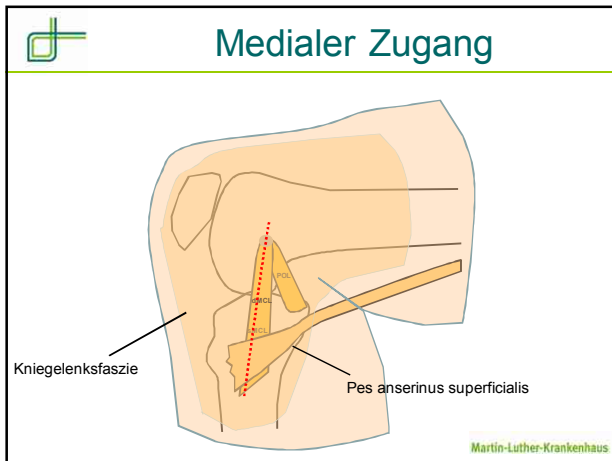


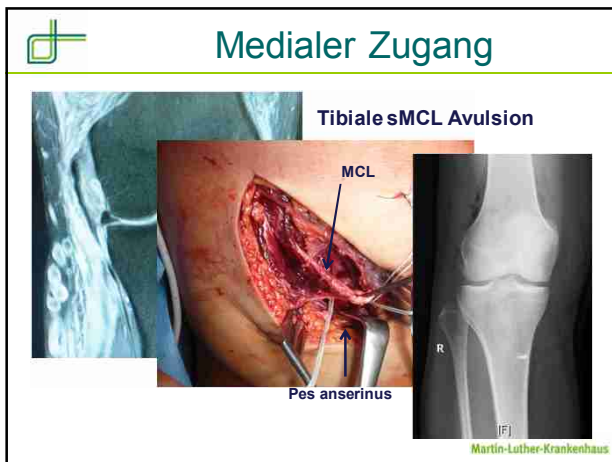


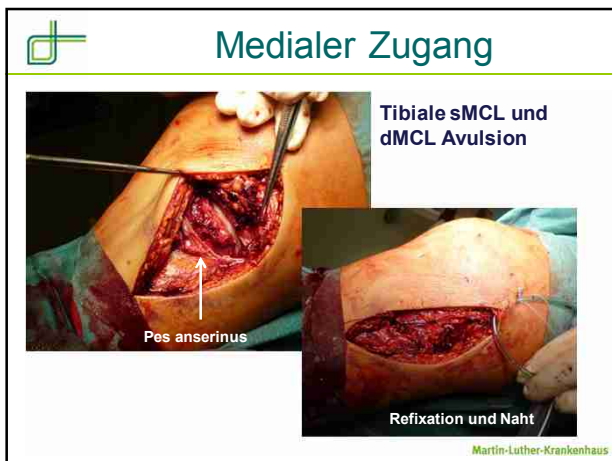




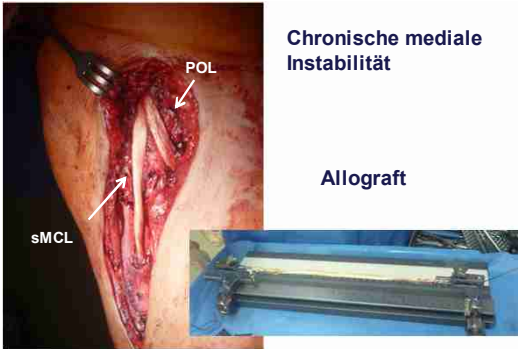








Mediale Rekonstruktion



Chronische mediale Instabilität


Allograft

sMCL

POL

Weimann und Petersen (2012) Arthroscopy Martin-Luther-Krankenhaus

Posterolaterale Gelenkecke



LCL

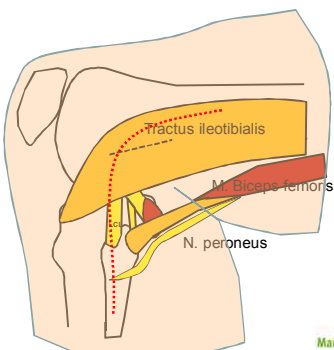
Pop. Sehne

Pop. Fib.

- Laterales Kollateralband (LCL)
- Popliteussehne
- Popliteofibulares Band (Pop. Fib.)

Martin-Luther-Krankenhaus

Lateraler Zugang

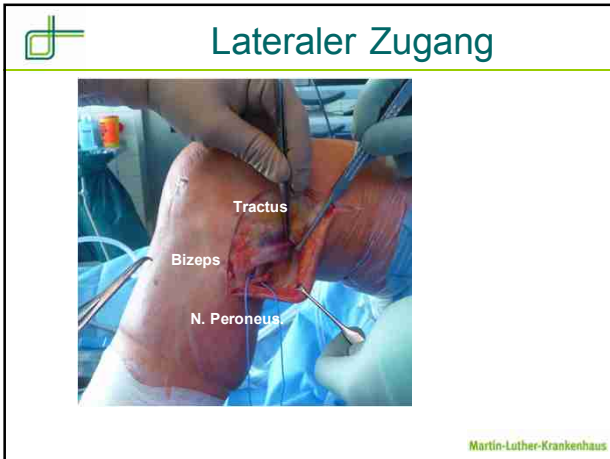


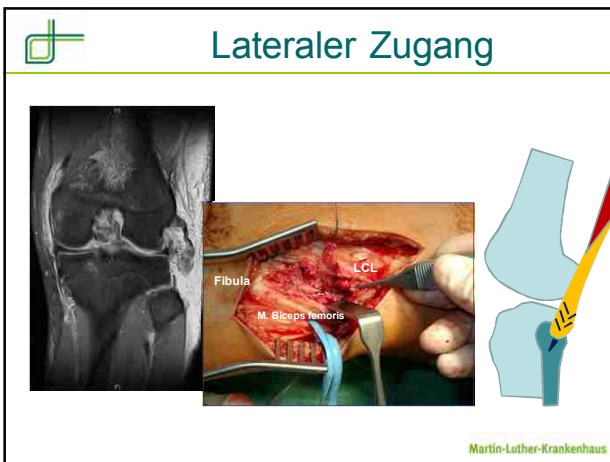
Tractus ileotibialis

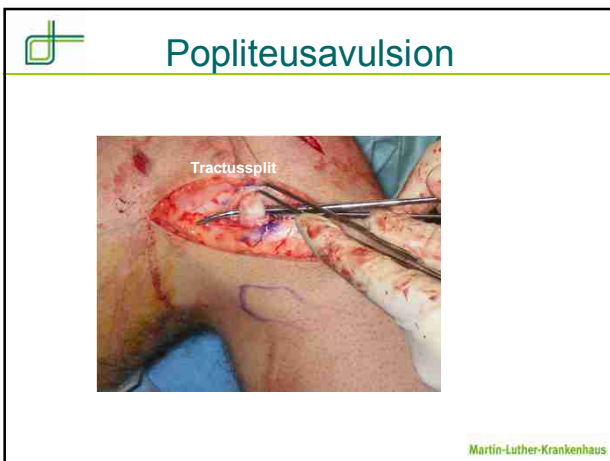
M. Biceps femoris


N. peroneus

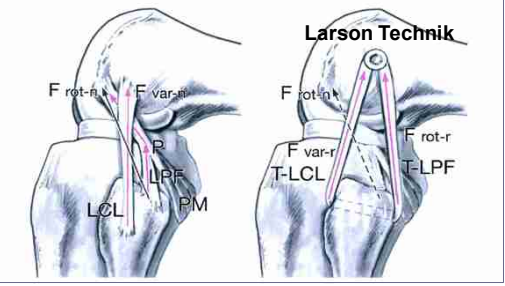
Martin-Luther-Krankenhaus







 **PLC Rekonstruktion**



Zantop T, Petersen W.
Oper Orthop Traumatol. 2010 Oct;22(4):373-86

Martin-Luther-Krankenhaus

 **MIS PLC Rekonstruktion**

Minimalinvasive Technik modifiziert nach Strobel



Zantop T, Petersen W.
Oper Orthop Traumatol. 2010 Oct;22(4):373-86

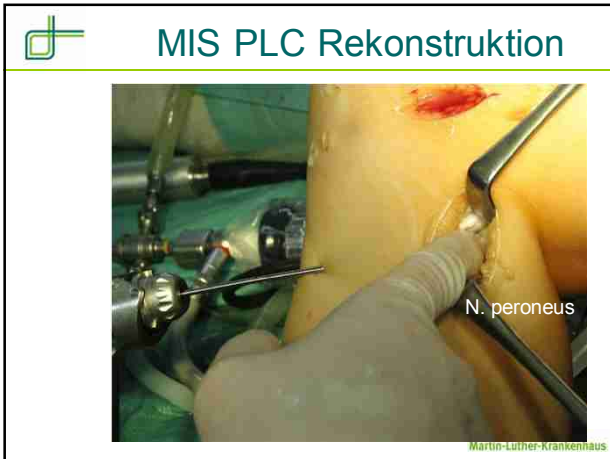Martin-Luther-Krankenhaus

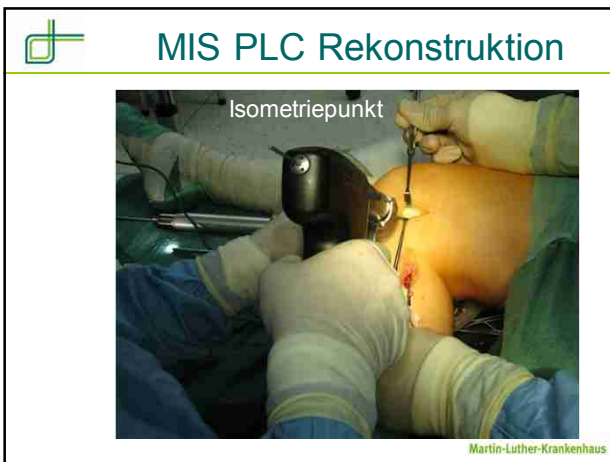 **MIS PLC Rekonstruktion**

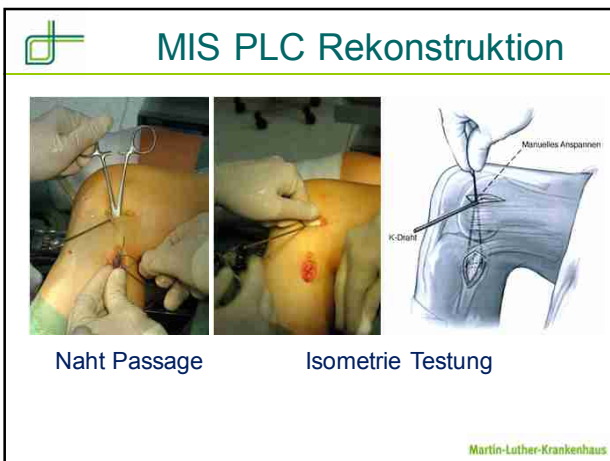


N. peroneus

Martin-Luther-Krankenhaus







MIS PLC Rekonstruktion

Bohren des Tunnels

Überbohren des K-Drahtes

Martin-Luther-Krankenhaus

MIS PLC Rekonstruktion

K-Draht


Sehnentransplantat im fibularen Kanal

Martin-Luther-Krankenhaus

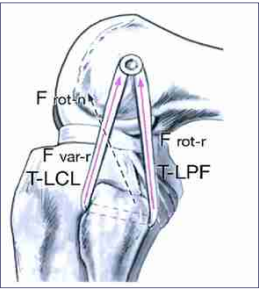

MIS PLC Rekonstruktion

K-Draht mit Fadenschleife im femoralen Tunnel

Martin-Luther-Krankenhaus

 **MIS PLC Rekonstruktion**

IF Schraube (Megafix)



Martin-Luther-Krankenhaus

 **Zusammenfassung**

- **Zentrales Kompartiment: Über Arthroskopie zugänglich**
- **Peripherie**
 - Anterior, medial, lateral
- **Medial: Überblick über sMCL, POL und Pes anserinus nach Durchtrennung der Fascie**
- **Lateral: N. peroneus**
- **Femorale LCL und Popliteusinsertion: Tractussplit**

Martin-Luther-Krankenhaus

 **Martin Luther Krankenhaus**



w.petersen@mlk-berlin.de

Martin-Luther-Krankenhaus
